AUS DER DERMATOLOGISCHEN KLINIK IN BASEL
(VORSTEHER: WEIL. PROFESSOR LEWANDOWSKY)

ÜBER MULTIPLE BASALZELLEN-EPITHELIOME DER RUMPFHAUT

(IN EINEM FALLE HEMILATERAL GELEGEN, MIT KONTRALATERALER BINDEGEWEBIGER HYPERPLASIE DES BEINES)

INAUGURAL-DISSERTATION

ZUR

ERLANGUNG DER DOKTORWÜRDE

DER

HOHEN MEDIZINISCHEN FAKULTÄT

DER

UNIVERSITÄT BASEL

VORGELEGT VON

MAX M. DE BUMAN

AUS FREIBURG (SCHWEIZ)

VERLAGSBUCHHANDLUNG JULIUS SPRINGER IN BERLIN. 1922

Von der Medizinischen Fakultät Basel genehmigt auf Antrag von Herrn Professor Hedinger

R. UNIV.
BIBLIOTHEEK
LEIDEN

Veröffentlicht im Archiv für Dermatologie, Bd. 141

Digitized by the Internet Archive
in 2026

https://archive.org/details/IA41548211_0205

(Aus der Dermatologischen Klinik Basel [Vorsteher: weil. Prof. *F. Lewandowsky*].)

Über multiple Basalzellepitheliome der Rumpfhaut.

(In einem Fall hemilateral gelegen, mit kontralateraler bindegewebiger Hyperplasie des Beines.)

Von

Dr. **M. de Buman.**

Mit 3 Textabbildungen.

(Eingegangen am 27. Mai 1922.)

An der außerordentlichen Kriegstagung der Berliner dermatologischen Gesellschaft am 27. III. 1918 hat *Jadassohn* 4 Fälle von ganz flachen Basalzellenepitheliomen am Rumpf demonstriert und auf diese Carcinomformen besonders aufmerksam gemacht, da sie einerseits in der Literatur sehr wenig berücksichtigt, anderseits klinisch außerordentlich schwierig, wenn überhaupt zu diagnostizieren seien.

Von den 4 Fällen wiesen 3 nur je eine Plaque, einer dagegen eine größere Anzahl von Einzelherden auf. Diesen letzteren sowie einen weiteren Fall eines isolierten Carcinoms an der rechten Bauchseite hat *Rose* unter *Jadassohn* in einer Dissertation bearbeitet und dabei die in der Literatur bisher mitgeteilten Rumpfhautcarcinome zusammengestellt. Im ganzen konnte er 62 Fälle solitärer und 22 Fälle multipler Rumpfhautepitheliome auffinden.

Wir möchten im folgenden über 3 weitere Fälle multipler Hautepitheliome berichten, die wir an der hiesigen Klinik zufälligerweise innerhalb kurzer Zeit beobachten konnten, und unter denen der eine namentlich neben der Multiplizität noch 2 weitere Eigentümlichkeiten aufwies. Die Krankengeschichten lauten folgendermaßen:

Fall 1.

Frau W. M., 36 Jahre alt, aus Bulle, Schweiz.

Familienanamnese: Vater an Pneumonie gestorben. Mutter und drei Geschwister gesund. Eine Schwester soll einen großen braunen Fleck an der linken Brust haben.

Kindheitsanamnese ohne Besonderheiten.

Mit 17 Jahren Beginn der *Elephantiasis* am linken Unterschenkel (1901). Pat. bemerkte zuerst eine leichte Schwellung an den Knöcheln, der sie erst keine Beachtung schenkte, die aber nach einigen Monaten zunahm. Kompressen und Hochlagerung des Beines verursachten keine Besserung. Kein Fieber, keine Ver-

änderungen der Haut, keine Schmerzen, aber beim Gehen stärkere und schnellere Ermüdbarkeit.

Zu gleicher Zeit vergrößerte sich ein *kleiner Fleck unterhalb des rechten Auges*. Er war von Stecknadelkopfgröße und brauner Farbe (nach Aussagen der Mutter existierte er seit der Geburt der Pat.). Später sagte die Pat. aus, daß eigentlich schon 1 Jahr vorher (1900) dieser Fleck sich in dem Sinne verändert habe, daß die braune Fläche gelblichgrau und wie getrübt ausgesehen hätte. In den folgenden Jahren nahm die Verdickung des linken Beines allmählich zu, indem sie sich gleichzeitig von der Knöchelgegend aus über das ganze Bein ausdehnte, bis sie 1908 die Inguinalfalte erreichte. Seitdem stationär. Auch der Fleck unterhalb des rechten Auges sei in dieser Zeit auf etwa 2 cm Durchmesser gewachsen, schmerzlos.

Die Affektion soll damals gleich gewesen sein wie die eine Efflorescenz, welche jetzt am Rücken sich findet (Abb. 2), nur war die zentrale Partie etwas größer. 1908 wurde der Herd excidiert. Ungefähr 2—3 Monate später zeigten sich multiple kleine Knötchen am Rande der Narbe, und 4 Monate später hatte die Efflorescenz die ursprüngliche Größe wieder erreicht, mit leichter Progredienz auf der temporalen Seite (1 cm). Bis 1915 nahm der Herd weiter an Größe zu, bis zu etwa 5 cm Länge und $1^1/_2$ cm Breite. Eine folgende Behandlung mit Elektrolyse ergab zunächst eine fast glatte Narbe, 2 Monate nach ihrem Abschluß war aber das Rezidiv in etwas größerer Ausdehnung wieder vorhanden. 1918 gebar die Frau, die sich 1917 verheiratet hatte, im Frauenspital ein gesundes Kind. Hier wurde, bei dieser Gelegenheit, auch eine Hautveränderung in der rechten Inguinalfalte entdeckt, die nach Angabe der Pat. etwa 1908 bemerkt und seither langsam größer geworden war. Es handelte sich um einen etwa 5 cm messenden Herd von ungefähr gleicher Beschaffenheit wie der am rechten unteren Augenlid. Auf Veranlassung von *Lewandowsky*, der die Pat. damals untersuchen konnte, wurde die Plaque in toto exstirpiert. Im März 1920 bemerkte Pat., daß ein schon länger bestehender Fleck an der rechten Schläfe sich unter zentraler Krustenbildung vergrößerte. 1920 war Pat. an der chirurgischen Poliklinik wegen der Elephantiasis in Behandlung und wurde von da wegen der Hautefflorescenzen uns zugewiesen. Die Pat. fühlt sich im übrigen gesund, Gewicht stets gleich. Sie ist nie im Ausland gewesen.

Wir konnten folgenden Befund erheben (September 1920): Pat. mittelgroß, von gutem Ernährungszustand, Körperbau grazil, Muskulatur mäßig entwickelt, Kräftezustand gut, Psyche, Sprache normal. Körpertemperatur 37,3.

An den inneren Organen keinerlei Veränderungen nachweisbar.

Urin, Blutstatus normal. WaR.: negativ. Pirquet: negativ.

Das linke Bein ist von der Inguinalfalte an im ganzen Umfange verdickt bis zu den Malleolen, wo die Verdickung mit einer pumphosenartigen, tiefen Einsenkung plötzlich aufhört. Über dem Sprunggelenk findet sich noch ein kleiner Wulst, der dann in den normalen Fuß übergeht. Die Maße sind folgende:

	rechts	links
über den Malleolen:	21 cm	36 cm
unter dem Knie:	30 „	45 „
über dem Knie:	42 „	65 „
am unteren Rande des oberen Oberschenkeldrittels:	45 „	67 „

Die Haut über dieser Verdickung ist im ganzen von annähernd normaler Beschaffenheit, am Oberschenkel blaß, trocken, glänzend, am Unterschenkel fahl, trocken, etwas schuppend; über dem oberen Sprunggelenk ist sie gelegentlich etwas feinhöckerig, an einzelnen Stellen mit kleinen warzenartigen Erhebungen. Das Bewegungsvermögen ist normal. Patientin verspürt weder starke Ermüdbar-

keit, noch irgendwelche Druckempfindlichkeit. Dagegen ist das Empfindungsvermögen auf Kälte und Wärme etwas herabgesetzt. Das Röntgenbild von Femur, Tibia und Fibula ist normal.

Reflexe: Patellar +, links stark herabgesetzt.

Hautstatus. Auf der Haut finden sich eine Anzahl eigenartiger Herde, die ausschließlich über die rechte Körperhälfte in folgender Weise verteilt sind:

Am *Rücken* finden sich acht Herde: ein Herd etwa 3 cm rechts vom linken Lendenwirbel von 1 : $1^1/_2$ mm Durchmesser, ein Herd etwa 2 cm rechts vom 2. Lendenwirbel von 3 : 3 mm Durchmesser, drei Herde etwa 4 cm rechts vom 10. Brustwirbel von 4 : 3 mm Durchmesser, ein Herd etwa 4 cm rechts vom 8. Brustwirbel von 1 : 1 mm Durchmesser, ein Herd etwa 4 mm von der Wirbelsäule, auf der 12. Rippe von 4 : 5 mm Durchmesser, schließlich ein gleichgroßer Herd 3 cm rechts vom 1. Brustwirbel hat die gleiche Größe.

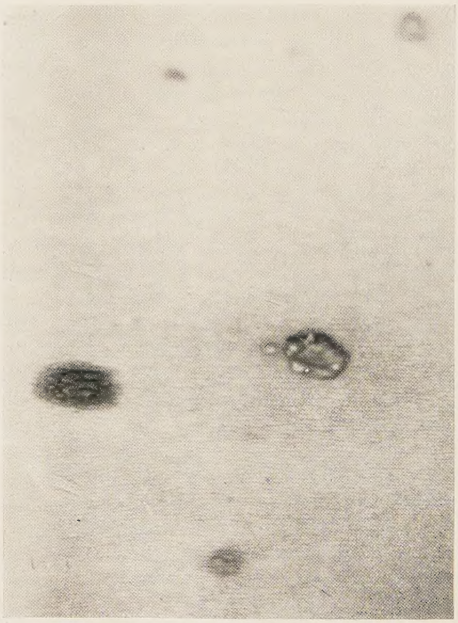

Abb. 1.

Im *Gesicht* liegt ein erster Herd auf der rechten Infraorbitalgegend von $3^1/_2$ bis $2^1/_2$ cm Größe, ein 2. Herd auf dem rechten unteren Augenlid von 3 : 4 mm Größe, ein dritter auf der rechten Schläfengegend von 7 : 7 mm Größe.

Auf dem rechten Nasenflügel finden sich drei kleinste Herde, die aneinander grenzen.

Schließlich besteht ein letzter 15. Herd am *Abdomen*, 3 cm oberhalb der rechten Inguinalfalte von $2^1/_2$—$3^1/_2$ cm Durchmesser. Zu erwähnen wäre demnach die s. Z. im Frauenspital exstirpierte Plaque von der rechten Inguinalfaltengegend.

Im einzelnen zeigen die Herde folgenden Charakter: Diejenigen am Rücken haben im Prinzip alle ein ganz ähnliches Aussehen, das am typischsten an den rechts neben dem ersten Lendenwirbel gelegenen hervortritt (Abb. 1). Dieser wird gebildet von einem Ring von etwa 1 cm Durchmesser, bestehend aus dicht aneinanderliegenden perlenartigen, halbkugeligen, gelblich gefärbten, 1—2 mm hohen, beidseitig steil abfallenden derben Knötchen, die eine glatte, glänzende Oberfläche besitzen. Das von ihnen umschlossene Zentrum der Efflorescenz ist narbig, livid-bräunlich, etwas derb mit kleinen Teleangiektasien. Die Umgebung des Herdes ist auf etwa 3 cm Durchmesser hellbräunlich pigmentiert.

Die übrigen Herde sind aus denselben perlenartigen Efflorescenzen zusammengesetzt, nur ist die Anordnung eine mehr unregelmäßige, nicht so schön kreis-, gelegentlich halbmondförmig.

Unter den Herden im Gesicht fällt vor allem der auf der rechten Infraorbitalgegend gelegene auf (Abb. 2). Es handelt sich um eine annähernd rechteckige

$3^1/_2$—$2^1/_2$ cm messende ulceröse Efflorescenz, deren obere, längere Seite parallel und auf der Höhe des knöchernen Infraorbitalrandes verläuft und deren innere Seite gerade bis zur Nasen-Wangengrenze reicht. Er scheint aus multiplen Herden zusammengesetzt zu sein, die durch Apposition vereinigt sind und die deutlich Peripherie und Zentrum unterscheiden lassen, wodurch ein serpiginöser Charakter bedingt wird.

Die Ränder sind weißlich, 2 mm hoch, scharf begrenzt, und nach außen abgerundet; nach dem Zentrum fallen sie scharf ab. Die Einzelefflorescenzen sind nicht so deutlich zu sehen wie am Rumpf, sie sind eng zusammengepreßt, nur durch leichte Einkerbungen voneinander getrennt. Diese typischen Ränder sind besonders in der nasalen Partie stark ausgesprochen, an der lateralen Fläche sind sie mehr abgeflacht.

Das Zentrum erscheint als eine Fläche, die teils aus glatten, lividen, narbigen, mit einzelnen Teleangiektasien durchzogenen, stellenweise etwas höckerigen Partien besteht, teils aus unregelmäßig begrenzten, mit gelblich-schwärzlichen Krusten bedeckten Ulcera gebildet wird.

Über der rechten Temporalgegend ist an der Haargrenze ein 7 : 7 mm messender Herd von leicht angedeuteter circinärer Form. Dieser Herd zeigt einen leicht erhabenen weißlichen Rand; das Zentrum ist total von einer schwarzen Kruste bedeckt. Beim Abheben derselben starke diffuse Blutung. Verschieblichkeit gegen den Knochen vorhanden.

Auf der Palp. inferior des rechten Auges, 4 mm vom Punct. lacrimale eine kugelige, papillomatöse Efflorescenz von 3—4 mm Breite und 4 mm Höhe. Die ganze Efflorescenz ist von weißlicher Farbe; an ihrer Außenfläche sind kleine Gefäße sichtbar. Auf der Conjunctiva sieht man unterhalb der Tumormasse einen kleinen unregelmäßig gestalteten gelblichen Punkt. Oberhalb des rechten Nasenflügels liegt eine Efflorescenz, in der rechten Nasolabialfalte sind weitere zwei dicht beisammenstehende Efflorescenzen. Alle drei haben den gleichen Charakter: 3—4 mm groß, von weißlicher Farbe, derb, die Oberfläche schuppt etwas ab; um die Efflorescenzen leichte bräunliche Pigmentierung.

Abb. 2.

Am *Abdomen*, 1 cm unter dem *McBurney*schen Punkt liegt ein annähernd rundlicher $2^1/_2$—$3^1/_2$ cm messender Herd. In seinem Bereich ist die Haut rötlich-bräunlich verfärbt und narbig, soweit sie nicht von den bekannten perlenartigen Einzelefflorescenzen besetzt ist, die hier unregelmäßig, zum Teil einzeln, zum Teil gruppiert, am Rande stellenweise zusammenhängend circinär, ganz scharf abgegrenzt, angeordnet sind.

Mikroskopische Untersuchung.

Wir hatten Gelegenheit, verschiedene der Herde mikroskopisch nachzusehen. Das Material wurde in Alkohol fixiert, in Paraffin eingebettet und mit Hämalaun-Eosin, Orcein und nach *van Gieson* und *Unna-Pappenheim* gefärbt.

Der 1918 im Frauenspital excidierte Herd aus der Inguinalgegend, der uns freundlichst überlassen wurde, zeigt folgende Verhältnisse: an der dem Tumor entsprechenden Stelle ist der Papillarkörper auf das fünf- bis sechsfache verbreitert und durchsetzt von Zellsträngen, die teils schmal, weitgehend untereinander verzweigt erscheinen, teils größere plumpe Komplexe bilden, von denen aus zahlreiche lappige Fortsätze ausstrahlen. Es findet sich dabei eine eigenartige Gruppierung, indem eine größere Anzahl solcher breiter Massen oder netzförmiger Figuren durch eine konzentrisch angeordnete bindegewebige Kapsel ganz deutlich umrahmt und voneinander gegenseitig abgegrenzt werden; so daß die makroskopische Facettierung auch mikroskopisch deutlich erkennbar ist.

Das Bindegewebe in der nächsten Umgebung der Zellstränge ist lockerer, weniger stark fibrillär als das übrige des Papillarkörpers, an einigen Stellen auch von reichlichen Rundzellen infiltriert. Die Stränge selbst bestehen aus ziemlich gleichmäßig großen polygonalen, sehr dicht stehenden Zellen, die in den breiteren Strängen am Rand vielfach palissadenförmig angeordnet sind.

Die Epidermis ist über diesen Herden stark verdünnt, unter Verstreichen der Retezapfen, glatt gegen den Papillarkörper abgesetzt.

Besonderes Interesse verdient die Partie am Rand des eigentlichen Tumors: man sieht hier vielfach eine Verlängerung der einzelnen Retezapfen, wobei ihre Zellen zugleich nicht mehr den Charakter der Epidermiszellen mit ziemlich großem rötlich gefärbten Protoplasmahof besitzen, sondern den Charakter der Tumorzellen mit viel intensiver gefärbtem Kern und spärlicherem Protoplasma annehmen. Das Bindegewebe der Pars papillaris ist in diesem Bezirk auch schon deutlich verbreitert, lockerer, wie ödematös, mit ziemlich reichlich infiltrierenden Rundzellen und etwas stärkerer Vascularisation.

Die tiefen Schichten des Coriums und der Subcutis zeigen absolut normale Verhältnisse. Elastische Fasern finden sich in den lockeren unmittelbar um die Zellstränge gelegenen Partien nicht; dagegen noch in den groben fibrillären Kapselstreifen, die die Tumoren zu einzelnen umschriebenen Komplexen abschnüren.

Ein zweites Excisionsstückchen vom Rücken, das nur ein isoliertes Knötchen enthielt, zeigt mikroskopisch dieselbe Verbreiterung des Papillarkörpers, unter Umwandlung in ein ziemlich lockeres, undeutlich fibrilläres, zahlreiche spindelige und runde Zellkerne enthaltendes Gewebe. Statt der mehr herdförmigen Tumorzentren findet sich hier ein netzförmiges Gebilde von ausschließlich schmalen, weitgehenden miteinander anastomosierenden Zellsträngen aus ziemlich protoplasmaarmen Zellen mit intensiv gefärbten kompakten Kernen. Die Epidermis ist vorgewölbt, auf 4—5 Zellreihe verdünnt. Die Retezapfen fehlen vollständig, dagegen gehen zahlreiche der Tumorstränge direkt und ohne abgrenzbar zu sein in die Epidermis über. An 2 Stellen geht ein solcher schmaler Tumorstrang auch kontinuierlich in die Zellen der äußern Wandscheiben eines an den Tumor angrenzenden Haarfollikels über. Elastische Fasern ganz vereinzelt noch erhalten.

Weiterhin hatten wir noch zwei kleinste, 1—2 mm große warzenartige Knötchen am Nacken excidiert, in der Hoffnung, evtl. beginnende Efflorescenzen vor uns zu haben und uns an ihnen über den Ursprung der Tumoren ein Urteil bilden zu können. Wir fanden aber mikroskopisch nur eine breitbasig aufsitzende, leichte Vorwölbung, hervorgerufen durch eine Verlängerung und Verbreiterung der Retezapfen auf das drei- bis vierfache, die zugleich auch stellenweise untereinander zu

anastomosieren schienen; ein Bild, das nur im Sinn einer einfachen Warze gedeutet und nicht weiter verwertet werden konnte.

Verlauf. Nach Sicherstellung der Diagnose durch die mikroskopische Untersuchung wurden die Herde der Reihe nach mit Radium durch Blei resp. Messingfilter behandelt, und es gelang im Laufe des folgenden halben Jahres sämtliche Herde zum vollständigen Rückgang zu bringen.

Der Umfang des Beines ließ sich durch dauernde Kompression, unter ständig erneuten Zinkleimverbänden etwas vermindern.

Wir konstatierten am 21 X. 1921, wo die Pat. erneut zur Kontrolle kam, an Stelle der alten Herde, überall glatte, z. T. kaum mehr erkennbare Narben. Dagegen fanden wir als neu aufgetretene Efflorescenzen zwei etwa fingerbreit hinter dem rechten Kieferwinkel gelegene, $^1/_2$ cm voneinanderstehende, bläulich-weiße, derbe Knötchen und ein drittes nochmals 1 cm weiter unten gelegenes, braun pigmentiertes naevusartig aussehendes Knötchen.

Wir excidierten alle drei.

Die beiden oberen zeigten die früher beschriebenen Epithelstränge, dicht unter der Epidermis im Papillarkörper gelegen. Dieser zeigte hier eine auffallend starke Infiltration mit ziemlich viel neugebildeten Gefäßen und stellenweise gelblich braunes, scholliges Pigment.

Ganz anders ist das Aussehen des dritten Knötchens. Es findet sich im Corium bis fast in seine unteren Grenzen reichend ein Tumor, bestehend aus soliden Nestern und teils einfachen, teils verzweigten Strängen, zusammengesetzt aus ziemlich großen Zellen mit relativ wenig Protoplasma und sehr großem längsovalem kräftig tingiertem Kern. Die Zellen sind vielfach parallel gestellt und da sich oft nur 2—3 Reihen in einem Strang finden, wird fast immer ein Bild wie von Zylinderzellschläuchen erhalten. An der Peripherie des Tumors schieben sich die Schläuche ungleichmäßig weit zwischen das Bindegewebe vor. Dieses ist zwischen den Schläuchen schmal, kernarm, hie und da von einigen Rundzellen durchsetzt. An der Peripherie ist nirgends ein Anzeichen von Kapselbildung wie bei den oben beschriebenen Tumoren zu sehen. Die Epidermis ist auf 3—4 Zellreihen verdünnt und unter Ausgleichung der Retezapfen etwas über das Niveau der Haut vorgewölbt.

Eine Verbindung des Tumors mit der Epidermis ist nur an zwei Stellen des in zusammenhängender Schnittserie untersuchten Tumors nachzuweisen, und zwar beide Male an der Mündungsstelle eines Haarfollikels. Der eine der Follikel zeigt auch in der Tiefe einen Zusammenhang seiner äußeren Wurzelscheiden mit Tumorsträngen, wobei nirgends irgendeine Grenze durch Differenz der Zellen untereinander festzustellen ist.

Die Schweißdrüsen ziehen zum Teil etwas verzogen und gewunden, sonst aber unversehrt durch den Tumor durch. Einige der Krebszellschläuche zeigen eine stärkere Erweiterung mit Schichtung ihrer Zellen zu Hornperlen, einige andere sind so stark mit Kalk inkrustiert, daß ihre Zellen nicht mehr erkennbar sind.

Fall 2.

Der jetzt 30jähr. Mann gibt an mit 19 Jahren einen universellen roten Flechtenausschlag gehabt zu haben, nach dessen Abheilung ihm die drei jetzt noch vorhandenen Herde am Bauche zum 1. Male aufgefallen seien. Sie hätten sich seit damals nur wenig vergrößert. Sonst war Patient immer gesund. Die Untersuchung seiner inneren Organe ergibt weiter keine Besonderheiten. Auf der Haut finden sich folgende Veränderungen: Zunächst die drei Herde, wegen welcher der Patient uns aufsucht. Sie liegen alle auf der linken Körperhälfte am Abdomen. Der eine findet sich unterhalb vom Sternum und präsentiert sich als unregelmäßig begrenzte etwa 4—5 cm messende rötliche gelbe, stellenweise narbig atrophische Plaque, aus welcher zahlreiche etwa 1 mm große z. T. auffallend weißliche, glänzende,

derbe Knötchen prominieren, die am Rand stellenweise zu schmalen Leisten verschmolzen sind.

Der zweite Herd, am Ende der 7. Rippe gelegen, bildet einen scharf abgegrenzten Kreis mit atrophischem, leicht pigmentiertem Zentrum und einem ringförmigen Rand, der wallartig etwa 2 mm prominiert und aus perlschnurartig aneinandergereihten, derben Knötchen besteht (Abb. 3).

Der dritte Herd, 3 cm schräg unterhalb des Nabels gelegen, erscheint ebenfalls als scharf abgegrenzte Scheibe mit narbig atrophischem, braun pigmentiertem Zentrum, das von einer ganz schmalen $^1/_2$ mm prominierenden auffallend glänzenden einheitlichen, ringförmigen Leiste umgeben ist.

Neben diesen drei Herden sieht man an Stamm und Oberschenkeln eine ungewöhnlich große Menge von Naevi ausgesät, z. T. als kleine braun pigmentierte Flecken, z. T. mehr als Lentigines z. T. auch bis zu 2 cm Durchmesser haltende höckerige Tumoren mit z. T. fast schwarzer Pigmentierung.

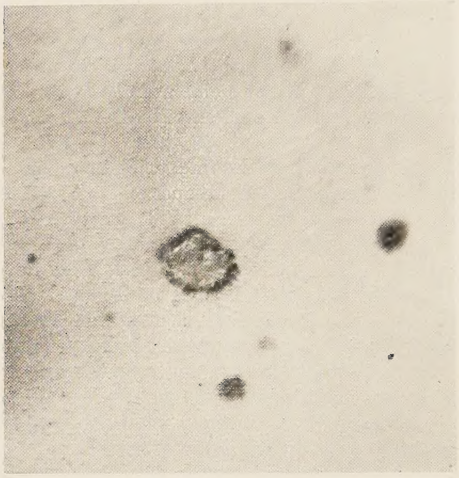

Abb. 3.

Die *histologische* Untersuchung eines aus dem Herd unterhalb des Sternums excidierten Stückchens ergibt an mehreren Stellen schmälere und breitere unmittelbar unter der Epidermis in dem etwas verbreiterten Papillarkörper gelegene, nach unten scharf abgesetzte, meist mit der Epidermis zusammenhängende Zellstränge, aus relativ kleinen, mit kompaktem, intensiv gefärbtem Kern versehenen Zellen, die am Rande vielfach palissadenförmig gestellt sind. Im umgebenden Bindegewebe gelegentlich etwa lymphocytäre Infiltration.

Fall 3.

M. T. 43 Jahre alt. Bis zum Ausbruch seiner jetzigen Krankheit will Pat. nie krank gewesen sein. Vor einem Jahr Beginn der jetzigen Affektion. Pat. bemerkte eine kleine Erhebung an der Nase, diese ulcerierte kurz darauf. 3 bis 4 Monate später traten mehrere Knötchen im Gesicht auf. Pat. beachtete sie nicht, da sie vollständig schmerzlos waren. Vor 3 Monaten Beginn des Herdes in der rechten Inguinalgegend. Pat. fühlte einen Knoten sich bilden, der sich bald darauf in ein Geschwür verwandelte und sich rasch vergrößerte. Der ängstlich gewordene Pat. kam zu uns und wir erhoben am 14. IX. 1921 folgenden Befund:

Die inneren Organe scheinen vollständig normal. Auf der Haut betrifft die Affektion Gesicht, Rücken und Inguinalgegend.

1. Gesicht: Über der Stirn sind drei bohnengroße Efflorescenzen, von etwas rötlicher Farbe, über dem Haurniveau deutlich erhaben und von einer fast regelmäßigen ovalären Form. Man kann an ihnen eine deutlich gesonderte Peripherie und ein tiefer gelegenes Zentrum unterscheiden. Der periphere Teil ist nach außen sehr scharf abgegrenzt, derb, wallartig prominent, von gelblicher Farbe, sinkt gegen das Zentrum hin allmählich ab, so daß dieses als eine Delle erscheint, deren Oberfläche glatt, narbig, mit Teleangiektasien durchzogen ist. Über der rechten

Temporalgegend, der rechten-Infraorbitalgegend und in der rechten Nasolabialfalte ist je ein einzelnes Knötchen sichtbar, erhaben, etwas gelblich verfärbt, derb, mit kleinen Teleangiektasien wie der eben angedeuteten zentralen Delle, ohne Schuppung. Über den Nasenrücken findet sich ein großer Herd von serpiginöser Form; er scheint aus multiplen, kleinen Herden zu bestehen, die miteinander verschmolzen sind. Die Ränder sind deutlich erhaben, derb, scharf abgegrenzt; sie fallen gegen das Zentrum steil ab, ohne Unterhöhlung. Das Zentrum ist teils mit gelblichen Krusten bedeckt, teils aus Granulationsgewebe, teils aus weißlicher krümeliger Masse gebildet. Über der rechten Wange und in der Nähe des rechten inneren Augenwinkels sind zwei 1—2 mm tiefe, wie ausgestanzte 1 : $1^1/_2$ cm große, glatte, atrophische Narben von weißlicher Farbe sichtbar. Die gesunde Haut bildet gegen diese Narben sehr scharf abgegrenzte Ränder.

2. Rücken.

Am Rücken sind 3 Herde sichtbar: Über dem rechten Schulterblatt findet sich ein fast kreisrunder Herd von 2 : 2 cm Durchmesser, leicht erhaben, von rosa-violetter Färbung. Der Rand ist gegen die gesunde Haut scharf abgegrenzt und setzt sich wieder zusammen aus den typischen perlschnurartig aneinandergereihten Knötchen. Das Zentrum ist mit weißen Schuppen bedeckt; beim Abkratzen kommt eine violette, leicht höckerige Fläche zutage, keine Blutung. Der ganze Herd ist derb, mit der Subcutis nicht verwachsen.

Am medialen Rand des linken Schulterblattes ist ein 3 : 2 cm messender, ovaler Herd, von rosavioletter Farbe, leicht erhaben. Dieser Herd ist zusammengesetzt aus zahlreichen 1—2 mm messenden kleinen, gänzenden Papeln. Keine Schuppung. Der Herd ist von derber Beschaffenheit; über der Unterlage verschieblich.

Auf der Höhe des 12. Brustwirbels, 7 cm links davon, schließlich ein dritter 3 : 3 cm messender Herd von unregelmäßiger Form, der vollständig die gleiche Beschaffenheit wie der erst beschriebene hat.

3. In der Inguinalgegend findet sich ein großes dreieckiges Ulcus, das folgende Begrenzung hat:

Das Ulcus nimmt in fast gerader Linie das mediale Drittel der Inguinalfalte ein bis zur Basis des Penis, geht dann in serpiginöser Form hart am Scrotalansatz vorbei auf einer Länge von $5^1/_2$ cm, um dann wieder in fast gerader Strecke schräg aufwärts die Inguinalfalte zu treffen. Die Ränder sind deutlich erhaben, von weißlicher Farbe, sehr derb; sie gehen allmählich in die gesunde Haut über, gegen das Zentrum hin haben sie verschiedene Beschaffenheit, je nach der Lokalisation. Über der Inguinalgegend haben sie eine serpiginöse Form, fallen gegen das Ulcus sehr steil ab, stellenweise ist eine Unterminierung deutlich, am Scrotum ist die serpiginöse Form erhalten, die Ränder gehen aber fast ohne Niveaudifferenz in das Ulcus über, an zwei Stellen sind 1—2 mm große Epidermisinseln, die über das Ulcus hervorragen, sichtbar.

Das Zentrum liegt unter dem Niveau der Haut, ist von hellroter Farbe, wie gefirnißt und zeigt wenig ausgesprochene Granulationssprossen am Grund. Die ganze Oberfläche erscheint mehr glatt und wie ganz trocken; die Exsudation ist nach längerer Beobachtung sehr gering.

Die regionären Lymphdrüsen in inguine etwas vergrößert, leicht druckempfindlich, die Hals- und Axillarlymphdrüsen normal.

WaR.: negativ.

Es wurden zwei Probeexcisionen untersucht, die eine von dem sub 1 beschriebenen Rückenherd, die andere aus dem scrotalen Rand des Inguinalherdes. Sie ergaben folgenden histologischen Befund:

Das erste Stückchen aus dem Rückenherd rechts oben zeigt genau die gleichen kompakten kleinzelligen, dicht unter der Epidermis, in der etwas verbreiterten, leicht infiltrierten Pars papillaris corii gelegene Zellstränge, wie Fall 1.

Die gleichen finden sich z. T. in der zweiten aus dem Inguinalulcus stammenden Excision. Hier sieht man aber auch stellenweise mehr in die Tiefe reichende Stränge und Nester, die im ganzen kleiner und kompakter erscheinen; daneben findet sich eine stark ausgeprägte Infiltration des Coriums, bis in die Subcutis, mit Lymphocyten und Plasmazellen. —

Es handelt sich somit um 3 Fälle, in denen der größere Teil der Hautefflorescenzen zweifellos ein identisches Aussehen bietet. Und zwar liegt ein an sich recht typisches Bild vor, scheibenförmige, narbig, atrophische Hautveränderungen, denen z. T. unregelmäßig eingestreut, z. T. perlschnurartig, ringförmig an der Peripherie angeordnet derbe, kleine, weißliche, glänzende, unter etwas verdünnter Epidermis wie in die Haut eingesprengte Knötchen eingelagert sind.

Diagnostisch war aber das Bild trotz des typischen Aussehens makroskopisch nicht leicht zu deuten. Die ausgeprägten glänzenden Knötchen erweckten im ersten Moment mehrfach den Gedanken an Lichen ruber planus, partim annularis, doch sind für einen solchen die Knötchen im ganzen doch zu stark prominent und zu groß. Immerhin ist in Fall 2 der Herd links unterhalb des Nabels mit seiner auffallend schmalen Randleiste von einem typischen Lichen ruber annularis, den wir zu gleicher Zeit beobachten konnten, nicht zu unterscheiden.

Die andere Form der Hautefflorescenzen, die ulcerösen Herde erinnern natürlich schon eher an einen Tumor, speziell an das sog. Ulcus rodens und gerade im ersten Fall läßt wohl die Beschaffenheit des Herdes unter dem rechten Augenlid mit seiner langedauernden Entwicklung schon primär kaum eine andere Diagnose übrig.

Im 3. Fall dagegen weckten gerade die ulcerösen Herde zunächst entschieden den Gedanken an eine tertiäre Lues, da es sich doch eher um tiefer greifende Geschwüre, z. T. mit ziemlich steilen Rändern handelte, deren Entwicklung im ganzen in recht kurzer Zeit vor sich gegangen war. Diesen Eindruck bekräftigten ferner die Narben der bereits spontan ausgeheilten Herde, die wie ausgestanzt und ziemlich tief in Haut eingelassen ganz denen glichen, welche gelegentlich nach Ausheilung von Gummen übrigbleiben.

Die Anamnese war jedoch in dieser Hinsicht vollständig negativ, ebenso die Wassermannsche Reaktion, und eine trotzdem über kürzere Zeit durchgeführte antiluetische Therapie zeitigte keinen Erfolg.

Der histologische Befund gab natürlich in allen drei Fällen den entscheidenden Ausschlag und die Gewißheit, daß wir es mit multiplen über die Gesichts- und Rumpfhaut ausgesäten Basalzellenepitheliomen zu tun hatten.

Multiple Epitheliome im Gesicht allein sehen wir gelegentlich nicht so selten auf Basis der senilen Hyperkeratose oder bei dem als Xeroderma pigmentosum bezeichneten Krankheitsbilde.

Am Rumpf dagegen sind primäre multiple Hautepitheliome ein relativ seltenes Krankheitsbild. Wie schon erwähnt konnte *Rose* unter Ausschluß der durch Arsen bedingten Epitheliome aus der Literatur im ganzen 22 Fälle zusammentragen. Nach seiner Arbeit sind noch 2 weitere Fälle veröffentlicht worden. Der eine von *Sequeira*, der andere von *Arndt*.

Bei *Sequeira* handelt es sich um eine 57jähr. Frau, die mit 30 Jahren an einem als Psoriasis bezeichneten Ausschlag erkrankt war und bei der sich etwa vom 47. Jahr ab an verschiedenen Stellen langsam Tumoren zu entwickeln begannen, die histologisch teils als verrucöse Hautveränderungen, teils als Basalzellenepitheliome beschrieben werden. Es geht aus der Arbeit nicht klar hervor, ob sich die Tumoren eigentlich aus den früher als Psoriasis aufgefaßten Efflorescenzen entwickelt haben oder spontan aufgetreten sind. Außerdem wird angegeben, daß die Frau eine weiße Flüssigkeit intern genommen habe, so daß auch die Möglichkeit eines Arsenkrebses nicht ganz auszuschließen ist.

Im Fall von *Arndt* handelt es sich um eine 61jähr. Frau mit multiplen flachen Epitheliomen am Rücken. Es fanden sich dabei alle Übergänge von einfachen senilen Warzen bis zu Epitheliomen.

Diese beiden Fälle zeigen keine Ähnlichkeit mit den Efflorescenzen der unsrigen, dagegen finden sich unter der Zusammenstellung von *Rose* mehrere Krankengeschichten angeführt, bei denen aus der Beschreibung ohne weiteres ersichtlich ist, daß genau das gleiche Krankheitsbild wie bei uns vorgelegen haben muß.

So schreibt z. B. *Audouard* über die Efflorescenzen: „Les bords sont indurés et formés par des petites tumeurs moniliformes. Elles sont grosses comme des petis grains de chenevis et réunies les unes aux autres comme les grains de chapelet. Elles sont arrondies, blanchâtres, situées au dessous de l'épiderme." Ein Jahr später zeigt der Herd „toujours un bord saillant, induré, formé par de petites tumeurs d'aspect moniliforme".

Ferner findet sich z. B. bei *Danlos* und *Flandin* angeführt: „La lésion élémentaire est manifestement une papule, ayant quelque analogie avec la papule du lichen plan dont elle diffère par sa forme moins régulière, plutôt hémisphérique que plane, par un aspect un peu moins brillant et une coloration moins vive. Quelques papules en effet sont pâles, d'autres rosées avec la tendence à la pigmentation brunâtre. Leur dimension quand elles restent isolées, est assez uniforme et ne dépasse pas celle d'une petite tête d'épingle."

Weiter zitiert *Rose*, aus dem Fall von *Ormsby*, zwölf etwa 10-Ct.-Stück bis mehrere Zoll große Läsionen am Rücken von glänzend roter Farbe, scharf begrenzt durch einen perligen Rand.

Leider war es uns teils wegen der Kürze der Zitate, teils wegen der Unerreichbareit der Originalarbeiten nicht möglich, alle Fälle multipler Rumpfhautepitheliome genauer auf das Vorhandensein derart charakteristischer Läsionen hin durchzuuntersuchen. Aus meheren Beschreibungen geht ja ohne weiteres hervor, daß andersartig aufgebaute Efflorescenzen vorliegen. Es wäre aber sonst doch interessant gewesen nachzuforschen, ob gerade unser Typus eine besondere Gruppe von Epitheliomen darstellt, speziell in Rücksicht auf die weiteren, unten noch an-

zuführenden Besonderheiten unserer beiden ersten Fälle. Hier sei noch erwähnt, daß unsere Epitheliomform natürlich auch von der sog. *Bowen*schen präcancerösen Dermatose vollständig abzutrennen ist. Makroskopisch können zwar gewisse Ähnlichkeiten bestehen, indem es sich dort ebenfalls um narbig atrophische mit Knötchen besetzte Plaques handeln kann, die gelegentlich auch am Rand durch einen serpiginösen leistenförmigen Wall abgegrenzt werden. Die Histologie ist aber bei der *Bowen*schen Krankheit eine ganz differente und an sich wieder absolut charakteristische. Wir finden dort in den Primäreffloreszenzen eine hochgradige Verbreiterung der Epidermis mit einer eigenartigen Veränderung ihrer Zellen, die in hohem Grade ungleichmäßig groß erscheinen, mit Vakuolen und äußerst variablen, bald enorm kleinen, bald sehr großen manchmal lappigen und häufig auch mit mehreren Kernen, einen Zustand, den *Darier* als Dyskeratose bezeichnet hat.

Außer dem bisher Mitgeteilten zeigen nun 2 unserer Fälle noch spezielle Besonderheiten.

Im 1. Fall fiel uns schon bei der ersten Untersuchung auf, daß sämtliche Krankheitsherde auf der rechten Seite lokalisiert waren, und daß eigentümlicherweise das kontralaterale linke Bein eine enorme elephantiastische Verdickung aufwies.

Wie besonders *Rost* anläßlich der Vorstellung dieses Falles am 5. Kongreß der Schweiz. dermat. Ges. betont hat, handelt es sich dabei nicht etwa um eine auf entzündliche Veränderung zurückzuführende Elephantiasis. Einmal sind solche in der Anamnese absolut nicht vorhanden, und man darf wohl sagen, daß sie kaum hätten übersehen werden können. Zweitens spricht namentlich auch die eigentümlich scharfe Absetzung der Verdickung am Fußgelenk mit vollständigem Freibleiben des Fußes selbst von jeder Verdickung mit Sicherheit gegen die entzündliche Ätiologie. Die Veränderung wird also wohl richtiger nach dem Vorschlag von *Rost* als Hypertrophia lipomatosa resp. pseudolipomatosa bezeichnet werden. Eine histologische Untersuchung zur Feststellung des sie erzeugenden Gewebes konnten wir leider nicht vornehmen.

Auch im 2. Fall sind die drei Epitheliomherde auf einer Seite des Körpers lokalisiert. Bei einer so geringen Anzahl kann dies natürlich immer noch als Zufall bezeichnet werden. Auffallend war dagegen hier neben ihnen eine ganz enorme Anzahl von Naevi, welche in den verschiedensten Formen vom einfachen Pigmentfleck bis zum braunen prominenten kleinen Tumor über den ganzen Stamm und, vereinzelt auch, über die Extremitäten ausgesät waren.

Diese Naevi sind ja sicher als auf einer kongenitalen Anlageanomalie beruhend aufzufassen und auch die pseudolipomatöse Hypertrophie des Beins im 1. Fall läßt wohl kaum eine andere Erklärung zu als die Aus-

bildung auf angeborener Anlage. Beides legt damit natürlich den Gedanken nahe, ob nicht die Epitheliome auf eine gleiche angeborene Ursache zurückzuführen seien. Besonders eigentümlich würde dabei dann berühren, daß im 1. Fall an einer Mißbildung 2 verschiedene Keimblätter beteiligt wären. Vielleicht ist im Sinn einer kongenitalen Anlage auch das jugendliche Alter der Patienten zur Zeit der Entstehung anzuführen.

Auch in dem zitierten Fall von *Audouard* betraf die Affektion ein 23jähriges Mädchen, beim Patienten von *Danlos* und dem *Flandins* hatte die Affektion mit 20 Jahren begonnen.

Was sonst das halbseitige Vorkommen multipler Rumpfhautepitheliome anbelangt, so ist ein solches schon von *Allworthy* und *Pernet*, ferner von *Cheatle* und von *Adamson* und namentlich auffällig in dem von *Rose* mitgeteilten Fall beobachtet worden.

Die Kombination mit Elephantiasis wurde ferner ebenfalls 1 mal gesehen, und zwar von *Rasch* bei einer 75jährigen Frau mit multiplen seit 14 Jahren bestehenden Epitheliomen. Die Anschwellung betraf die linke Unterextremität. Näheres ist der kurzen Demonstration nicht zu entnehmen.

In bezug auf eine eventuelle naevusartige kongenitale Anlageanomalie wäre es natürlich sehr interessant gewesen, histologisch vielleicht etwas Genaueres über den Ausgangspunkt der epithelialen Wucherungen feststellen zu können. Es stehen sich ja bekanntlich in bezug auf den Ursprung der Basalzellenepitheliome der Haut noch mehrere Meinungen gegenüber. *Krompecher* hält vor allem an der Vorstellung fest, daß die Basalzellenschicht der Oberfläche resp. des Follikelepithels wohl in der Mehrzahl der Fälle die Ausgangsstelle der wuchernden Zellschläuche sei. *Borrmann* dagegen läßt alle Tumoren aus Epidermisabsprengungen entstehen und *Rickert* und *Schwalb* schließlich betrachten die Tumoren als aus maligne degenerierten Hautdrüsen hervorgegangen.

Wir konnten an unserem Material zu keiner Entscheidung gelangen. Die Serienuntersuchung, die hierzu ja unbedingt notwendig ist, konnten wir nur an dem kleinen zuletzt excidierten Stückchen des 1. Falles vornehmen. Einen Zusammenhang der Tumorschläuche mit irgendeiner Stelle des normalen epidermidalen Hautbestandteils konnten wir dabei nur an 2 Orten feststellen. Es handelte sich an beiden Punkten um je einen Haarfollikel, an dessen Mündung die Zellen der äußeren Wurzelscheide unabgrenzbar mit zwei Tumorschläuchen zusammenhingen. An einem Follikel bestand außerdem noch in der Tiefe auch ein Zusammenhang von Krebszellschläuchen mit der Wurzelscheide. Ob die Schläuche aber nun sekundär mit den Scheiden verwachsen oder primär aus ihnen hervorgegangen waren, ließ sich morphologisch nicht entscheiden.

In vielen Schnitten des seinerzeit im Frauenspital excidierten Tumors der Inguinalgegend des ersten Falls konnte man am Rand stets eine Anzahl verlängerter Reteleisten konstatieren, deren unteres Ende ohne richtige Abgrenzung in Tumorzellstränge überging. Leider fehlten uns hier genügende Serienschnitte, so daß eine Entscheidung, ob die Wucherung der Retezapfen primär ist oder ob es sich um ein Heranwachsen von Tumorzapfen an die Papillen selbst handelt, wiederum nicht zu treffen ist.

Gerade an diesen Schnitten wäre ein derartiger eindeutiger Befund auch für die Frage des multizentrischen Wachstums sehr von Interesse gewesen.

Fassen wir unsere Ergebnisse zum Schluß kurz zusammen, so handelt es sich um 3 Fälle multipler Basalzellenepitheliome der Gesichts- und Rumpfhaut mit einem sehr charakteristisch ausgeprägten klinischen Bild.

Die Kombination mit kongenital angelegten Mißbildungen, der Beginn in relativ frühem Lebensalter und der benigne Verlauf sprechen vielleicht für diese Form der Basalzellenepitheliome im Sinn einer angeborenen Anlageanomalie und lassen sie vielleicht zu einer besonderen Gruppe der Hautepitheliome zusammenfassen.

Literatur.

Adamson, zit. Arch. f. Dermatol. u. Syphilis **125**, S. 907. — *Allworthy* und *Pernet*, zit. bei. *Rose*. — *Arndt*, Berl. dermat. Ges. siehe Zentralbl. f. Haut- u. Geschlechtskrankh. **3**, S. 341. — *Audouard*, zit. bei *Buchner*, Beiträge zur Lehre vom Carcinom. Zieglers Beitr. **14**. — *Borrmann*, Die Entstehung u. d. Wachstum des Hautcarcinoms. Zeitschr. f. Krebsforsch. **2**. — *Cheatle*, zit. bei *Rose*. — *Danlos* und *Flandin*, Bull. de la soc. franç. de dermatol. 1909, S. 379. — *Darier*, La dermatose précancéreuse de Bowen, dyskératose lenticulaire et en disques. Ann. de dermatol. et de syphiligr. 1914, S. 449. — *Fischer-Defoy*, *Lubarsch*, *Ostertag* Ergebnisse **10**. — *Herxheimer* und *Reinke*, *Lubarsch*, *Ostertag* **13**, S. 2. — *Jadassohn*, Dermatol. Wochenschr. **36**, Beiheft S. 63. — *Krompecher*, Der Basalzellkrebs. Fischer, Jena 1903. — *Kyrle*, Beitrag zur Frage der Basalzellengeschwülste der Haut. Arch. f. Dermatol. u. Syphilis, **121**, S. 246. — *Ormsby* zit. bei *Rose*. — *Ricker* und *Schwalb*, Die Geschwülste der Hautdrüsen. Karger, Berlin 1914. — *Rose*, Über Rumpfhautcarcinome. Diss., Breslau 1920. — *Sequeira*, Multiple Carcinoma of the Skin „Precancerous Dermatosis of *Bowen*". British Journ. of Dermatol. and Syph. 1921, S. 173. — In dem nach Abschluß der Arbeit erschienenen Kongreßbericht der deutschen dermatolog. Gesellschaft findet sich ein weiterer hierhergehöriger von *Arning* demonstrierter Fall.